Lontara
Journal of Health Science and Technology
https://jurnal.poltekmu.ac.id/index.php/lontarariset/
Vol. 6, No. 2, Desember 2025, pp 139-151
p-ISSN:0000-0000 dan e-ISSN: 2721-6179
DOI:https://doi.org/10.53861/lontarariset.v6i1

Perbandingan Tiga Metode Axiolateral Petromastoid Untuk Visualisasi Anatomi Informatif

Santa Mareta, Livia Ade Nangsih, Wahdini Hanifah, Dimas Anugrah Pratama
Radiologi, Fakultas Vokasi, Universitas Baiturrahmah, Indonesia
Email: santamareta@fv.unbrah.ac.id

Artikel info

***Artikel history*:**
Received; 10-05-2025
Revised: 18-06-2025
Accepted; 18-06-2025

Keyword:
Radiography;
petromastoid;
Axioposterior projection

Abstract. *Petromastoid examination often shows results that are not in accordance with theory due to variations in examination techniques carried out using several different axiolateral projection methods. This study aims to compare three axiolateral projection radiography methods, namely the Henschen, Schuller, and Lysholm methods, in order to determine which method produces the most informative and high-quality images of petromastoid anatomy. quantitative type with an experimental design, carried out at Padang Pariaman Regional Hospital from June-July 2024 involving three patient samples using a purposive sampling method, as well as five radiology specialist doctors as respondents to fill out the questionnaire. Data processing was carried out using the Friedman statistical test shown in the table. The results showed that the Schuller method, with an angle of 25°, provided the clearest and most complete picture of the petromastoid anatomy with a mean value (2.325) compared to the Henschen and Lysholm methods which was the highest in 1 showing the mastoid antrum, MAE, mastoid process and mastoid air cavity compared to the Henschen method (1.525) and the Lysholm method (2.175). In addition, this method is considered superior in terms of patient comfort and ease of producing informative anatomical images. Based on these results, the Schuller method was identified as the most optimal method for examining the petromastoid, both for diagnostic purposes and improving the quality.*

Abstrak. Pemeriksaan petromastoid seringkali menunjukkan hasil yang tidak sesuai dengan teori akibat variasi teknik pemeriksaan yang dilakukan menggunakan beberapa metode proyeksi aksilateral yang berbeda. Studi ini bertujuan untuk membandingkan tiga metode radiografi proyeksi aksilateral, yaitu metode Henschen, Schuller, dan Lysholm, guna menentukan metode mana yang menghasilkan gambar anatomi petromastoid yang paling informatif dan berkualitas tinggi. Penelitian ini bersifat kuantitatif dengan desain eksperimental, dilakukan di Rumah Sakit Daerah Padang Pariaman pada Juni-Juli 2024 melibatkan 3 sampel pasien menggunakan metode sampling purposif, serta 5 dokter spesialis radiologi sebagai responden untuk mengisi kuesioner. Pengolahan data dilakukan menggunakan uji statistik Friedman yang ditampilkan dalam tabel. Hasil menunjukkan bahwa metode Schuller, dengan sudut 25°, memberikan gambaran yang paling jelas dan lengkap tentang anatomi petromastoid dengan

nilai rata-rata (2,325) dibandingkan dengan metode Henschen dan Lysholm yang tertinggi pada 1 menunjukkan antrum mastoid, MAE, proses mastoid, dan rongga udara mastoid dibandingkan dengan metode Henschen (1,525) dan metode Lysholm (2,175). Selain itu, metode ini dianggap lebih unggul dalam hal kenyamanan pasien dan kemudahan menghasilkan gambar anatomi yang informatif. Berdasarkan hasil ini, metode Schuller diidentifikasi sebagai metode paling optimal untuk memeriksa petromastoid, baik untuk tujuan diagnostik maupun meningkatkan kualitas.

Kata Kunci:
Radiografi; petromastoid; proyeksi aksioposterior;

Coresponden author:
Email: santamareta@fv.unbrah.ac.id

artikel dengan akses terbuka dibawah lisensi CC BY -4.0

PENDAHULUAN

Radiologi merupakan salah satu cabang ilmu kedokteran yang berhubungan dengan masalah pemanfaatan radiasi untuk pencitraan guna menunjang pelayanan kesehatan. Melalui pengembangan radiologi, pemeriksaan tubuh menggunakan sinar-X telah berhasil menguak berbagai jenis penyakit yang sebelumnya dianggap masih merupakan misteri. Kegiatan ini dikenal dengan istilah radiodiagnostik, yang kemudian berkembang menjadi pencitraan diagnosis (Akhadi, 2020).

Petromastoid merupakan tulang yang membentuk tulang petrosum dan mastoid, dimana bagian-bagian petromastoid tersebuat terdiri dari bagian mastoid (mastoid portion), sel udara mastoid (mastoid air cells) dan petrosum (petrous portion atau pyramid). Menurut Jeannean Hall Rollins, Bruce W. Long (2022) untuk pemeriksaan petromastoid ada 3 metode yaitu metode Henschen, Schuller dan Lysholm. Proyeksi radiografi yang tidak optimal akan menyebabkan gambaran struktur tulang mastoid tidak terlihat jelas, terutama jika tidak ada pemisahan yang memadai antara sisi kiri dan kanan kepala. (Dartini, D., Negrawati, G., & Handoko, 2018)

Metode Henschen menyajikan gambaran mastoid air cells, antrum mastoid, MAE, dan tegmen tympani. Cocok untuk melihat struktur lateral mastoid, tetapi bisa kurang optimal dalam memperlihatkan detail MAE. Metode Schuller menggunakan sudut penyudutan sekitar 25°. Berdasarkan penelitian, metode ini memberikan gambaran paling jelas dan lengkap dari semua struktur petromastoid. Juga dinilai lebih nyaman bagi pasien dan efisien dalam menghasilkan citra diagnostik. Metode Lysholm digunakan untuk menampilkan struktur petromastoid dengan pendekatan berbeda, namun dalam studi perbandingan, hasilnya cenderung kurang informatif dibandingkan metode Schuller (Jeannean Hall Rollins, Bruce W. Long, dan T. C., 2022).

Berdasarkan observasi awal penulis di RSUD Padang Pariaman didapatkan data pada bulan Januari-September 2023 sebanyak 10 orang pasien dengan pemeriksaan mastoid, dan dilakukan wawancara singkat dengan salah satu radiografer dimana untuk pemeriksaan tersebut dengan

menggunakan sudut 35º (Lysholm), oleh karena itu maka penelitian ini bertujuan membandingkan tiga metode untuk visualisasi anatomi petromastoid lebih informatif.

BAHAN DAN METODE

Penelitian ini adalah penelitian kuantitatif dengan metode eksperimen di RSUD Padang Pariaman pada bulan Oktober 2024. Pengambilan sampel teknik non probalitas sampling cara purposive sampling dengan melibatkan tiga orang pasien sebagai subjek pemeriksaan radiografi petromastoid. Instrumen yang digunakan berupa kuesioner yang diisi oleh lima responden, yang terdiri dari dokter spesialis radiologi, untuk menilai tingkat kejelasan anatomi pada masing-masing metode proyeksi. Setelah data didapatkan maka rata-rata nilai diolah dengan SPSS dengan uji freedman, uji ini dipilih karena sesuai untuk membandingkan tiga atau lebih perlakuan (metode proyeksi) terhadap satu kelompok responden yang sama, uji ini sangat tepat untuk mengidentifikasi apakah terdapat perbedaan signifikan dalam kejelasan anatomi yang dihasilkan oleh ketiga metode proyeksi tersebut berdasarkan persepsi dari dokter spesialis radiologi.

Persiapan bahan merupakan serangkaian proses sistematis yang dirancang untuk memastikan bahwa seluruh komponen penelitian, baik alat, bahan, subjek, maupun prosedur, siap digunakan dan sesuai dengan standar ilmiah dan etika. Alat dan Bahan yang digunakan pada penelitian ini seperti pesawat Sinar-X, komputer, kaset, dan film.

Gambar. 1 Pesawat Sinar-X

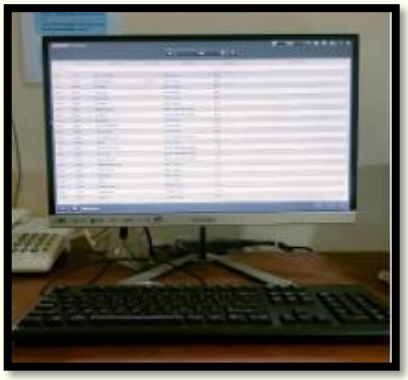

Gambar. 2 Komputer

Gambar. 3 Kaset

Gambar. 4 Film

HASIL PENELITIAN

Setelah dilakukannya penelitian terhadap 3 sampel maka didapatkan perbandingan hasil gambaran radiografi Petromastoid proyeksi axiolateral metode henschen, metode schuller, dan metode lyshom.

Sampel 1 TN. GBP umur 21 tahun pemeriksaan dilakukan pada tanggal 12 Juni 2024 didapatkan gambaran dibawah ini :

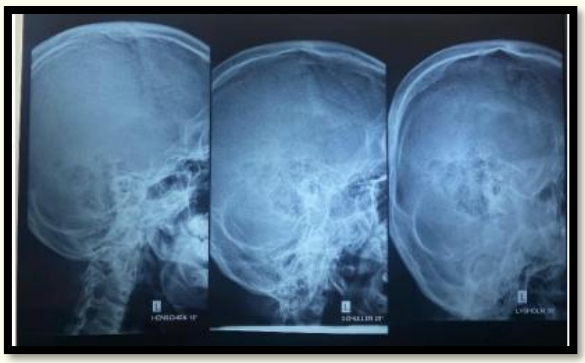

Gambar. 5 Hasil gambaran sampel 1 (a) Proyeksi Henschen (b)Proyeksi Schuller (c)Proyeksi Lysholm

Sampel 2 TN. SHN umur 21 tahun pemeriksaan dilakukan pada tanggal 12 juni 2024 didapatkan gambaran dibawah ini:

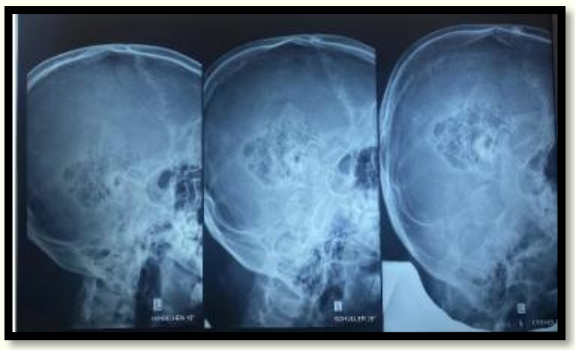

Gambar. 6 Hasil gambaran sampel 2 (a) Proyeksi Henschen (b) Proyeksi Schuller (c) Proyeksi Lysholm

Sampel 3 TN. HPJ umur 21 tahun pemeriksaan dilakukan pada tanggal 12 juni 2024 didapatkan gambaran dibawah ini:

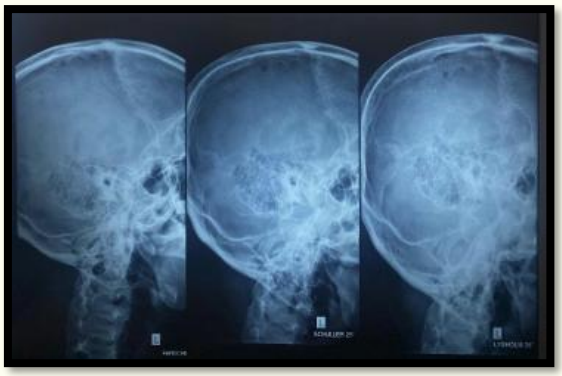

Gambar. 7 Hasil gambaran sampel 3 (a) Proyeksi Henschen (b) Proyeksi Schuller (c) Proyeksi Lysholm

Setelah melakukan penelitian hasil gambaran radiografi petromastoid axiolateral proyeksi henschen, proyeksi schuller, dan proyeksi lysholm, dengan tujuan untuk mengetahui hasil gambaran radiograf dan penyudutan manakah yang menghasilkan gambaran yang lebih optimal. Penelitian ini dilanjutkan dengan pengisian kuesioner oleh 5 orang responden yaitu Dokter Spesialis Radiologi. Lembar kuesioner berisi pertanyaan tentang informasi anatomi petromastoid. Responden dimohon melakukan penilaian terhadap radiograf yang di hasilkan dari penelitian dengan memberikan checklist pada semua pertanyaan yang disiapkan, maka nilai yang didapati hasil penelitian berupa kumpulan data kuesioner dari sebuah responden.

Tabel 1. Distribusi frekuensi proyeksi Henschen

Pertanyaan	Tidak Jelas		Kurang Jelas		Cukup Jelas		Jelas		Sangat Jelas		Jumlah	Mean
	N	%	N	%	N	%	N	%	N	%		
Mastoid Atrum	0	0	1	6,7	11	73,3	3	20	0	0	47	3,13
MAE	0	0	1	6,7	7	46,7	4	26,7	3	20	54	3,60
Processus Mastoid	0	0	1	6,7	9	60	4	26,7	1	6,7	50	3,33

Rongga Mastoid	0	0	0	0	9	60	5	20	3	20	54	3,60

Berdasarkan tabel 1 didapatkan penilaian mastoid antrum paling banyak pada jawaban cukup jelas (CJ) sebesar 11 sampel (73,3 %) dan paling sedikit pada jawaban kurang jelas (KJ) sebanyak 1 sampel (6,7%). Penilaian mae paling banyak pada jawaban cukup jelas (CJ) sebesar 7 sampel (46,7%) dan paling sedikit pada jawaban kurang jelas (KJ) sebesar 1 sampel (6,7%). Penilaian procecus mastoid paling banyak pada jawaban cukup jelas (CJ) sebesar 9 sampel (60,0%) dan paling sedikit pada jawaban kurang jelas (KJ) sebesar 1 sampel (6,7%) dan pada jawaban sangat jelas (SJ) sebesar 1 sampel (6,7%). Penilaian rongga mastoid paling banyak pada jawaban cukup jelas (CJ) sebesar 9 sampel (60,0%) dan pada jawaban paling sedikit pada jawaban jelas (J) sebesar 3 sampel (20,0%) dan pada jawaban sangat jelas (SJ) sebesar 3 sampel (20,0%).

Tabel 2. Distribusi frekuensi proyeksi Schuller

Pertanyaan	Tidak Jelas		Kurang Jelas		Cukup Jelas		Jelas		Sangat Jelas		Jumlah	Mean
	N	%	N	%	N	%	N	%	N	%		
Mastoid Atrum	0	0	0	0	5	33,3	8	53,3	2	13,3	57	3,80
MAE	0	0	0	0	2	13,3	6	40	7	46,7	65	4,33
Processus Mastoid	0	0	1	6,7	1	6,7	11	73,3	2	13,3	59	3,93
Rongga Mastoid	0	0	0	0	2	13,3	7	46,7	6	40	64	4,27

Berdasarkan tabel 2 didapatkan penilaian mastoid antrum paling banyak pada jawaban jelas (J) sebesar 8 sampel (53,3 %) dan paling sedikit pada jawaban sangat jelas (SJ) sebanyak 2 sampel (13,3%). Penilaian MAE paling banyak pada jawaban sangat jelas (SJ) sebesar 7 sampel (46,7%) dan paling sedikit pada jawaban cukup jelas (CJ) sebesar 2 sampel (13,3%). Penilaian procecus mastoid paling banyak pada jawaban jelas (J) sebesar 11 sampel (73,3%) dan paling sedikit pada jawaban kurang jelas (KJ) sebesar 1 sampel (6,7%) dan pada jawaban cukup jelas (CJ) sebesar 1 sampel (6,7%). Penilaian rongga mastoid paling banyak pada jawaban jelas (CJ) sebesar 7 sampel (46,7%) dan pada jawaban paling sedikit pada jawaban cukup jelas (CJ) sebesar 2 sampel (13,3%).

Tabel 3. Distribusi frekuensi proyeksi Lysholm

Pertanyaan	Tidak Jelas		Kurang Jelas		Cukup Jelas		Jelas		Sangat Jelas		Jumlah	Mean
	N	%	N	%	N	%	N	%	N	%		
Mastoid Atrum	0	0	0	0	6	40	6	40	3	20	57	3,80
MAE	0	0	0	0	3	20	7	46,7	5	33,3	62	4,13
Processus Mastoid	0	0	1	6,7	3	20	9	60	2	13,3	57	3,80

Rongga Mastoid	0	0	0	0	2	13,3	6	40	7	46,7	65	4,33

Berdasarkan tabel 3 didapatkan penilaian mastoid antrum paling banyak pada jawaban cukup jelas (CJ) sebesar 6 sampel (40,0%) dan pada jawaban jelas (J) sebesar 6 sampel (40,0%) dan paling sedikit pada jawaban sangat jelas (SJ) sebanyak 3 sampel (20,0%). Penilaian MAE paling banyak pada jawaban jelas (J) sebesar 7 sampel (46,7%) dan paling sedikit pada jawaban cukup jelas (CJ) sebesar 3 sampel (20,0%). Penilaian procecus mastoid paling banyak pada jawaban jelas (J) sebesar 9 sampel (60,0%) dan paling sedikit pada jawaban kurang jelas (KJ) sebesar 1 sampel (6,7%). Penilaian rongga mastoid paling banyak pada jawaban sangat jelas (SJ) sebesar 7 sampel (46,7%) dan pada jawaban paling sedikit pada jawaban cukup jelas (CJ) sebesar 2 sampel (13,3%).

Uji statistik yang digunakan adalah friedman test sebagaimana pada tabel 4.

Tabel 4. Hasil uji statistik friedman test berdasarkan metode proyeksi

Metode	Mean Rank				Asymp.Sig
	Mastoid Antrum	MAE	Processus Mastoid	Processus Mastoid Air Cell	
Hanschen	1.50	1.53	1.57	1.50	0,000
Schuller	2.27	2.37	2.30	2.27	0,000
Lysholm	2.23	2.10	2.13	2.23	0,000

Berdasarkan tabel 4 didapatkan bahwa pada anatomi Mastoid antrum diperoleh nilai mean rank dengan menggunakan metode Hanschen sebesar 1.50, untuk metode schuler diperoleh nilai mean rank sebesar 2.27, dan pada metode lysholm diperoleh nilai mean rank sebesar 2.23, berdasarkan nilai tersebut maka didapatkan nilai mean rank tertinggi yaitu pada metode schuller yang berarti bahwa metode yang paling baik untuk menunjukkan anatomi mastoid antrum dengan menggunakan metode schuller.

Berdasarkan tabel 4 didapatkan bahwa pada anatomi MAE diperoleh nilai mean rank dengan metode Hanschen sebesar 1.53, untuk metode Schuller diperoleh nilai mean rank sebesar 2.37, dan pada metode lysholm diperoleh nilai mean rank sebesar 2.10, berdasarkan nilai tersebut maka didapatkan nilai mean rank tertinggi yaitu pada metode Schuller yang berarti bahwa metode yang paling baik untuk menunjukkan anatomi MAE adalah dengan menggunakan metode Schuller.

Berdasarkan tabel 4 didapatkan bahwa pada anatomi Processus mastoid diperoleh nilai mean rank dengan metode Hanschen sebesar 1.57, untuk metode Schuller diperoleh nilai mean rank sebesar 2.30, dan pada metode lysholm diperoleh nilai mean rank sebesar 2.13, berdasarkan nilai tersebut maka didapatkan nilai mean rank tertinggi yaitu pada metode Schuller yang berarti bahwa metode yang paling baik untuk menunjukkan anatomi Processus mastoid adalah dengan menggunakan metode Schuller.

Berdasarkan tabel 4 didapatkan bahwa pada anatomi Rongga udara mastoid diperoleh nilai

mean rank dengan metode Hanschen sebesar 1.50, untuk metode Schuller diperoleh nilai mean rank sebesar 2.27, dan pada metode lysholm diperoleh nilai mean rank sebesar 2.23, berdasarkan nilai tersebut maka didapatkan nilai mean rank tertinggi yaitu pada metode Schuller yang berarti bahwa metode yang paling baik untuk menunjukkan anatomi Processus mastoid adalah dengan menggunakan metode Schuller. semua mean rank tertinggi diperolah pada proyeksi Schuller. Maka proyeksi yang optimal digunakan adalah proyeksi Schuller

PEMBAHASAN

Berdasarkan hasil penelitian yang telah dilakukan dengan membandingkan radiograf petromastoid pada metode henschen, schuller dan lysholm, melalui hasil kuesioner yang telah diperoleh dari 5 responden yaitu dokter spesialis radiologi mendapatkan hasil yang bervariasi. Pada pemeriksaan petromastoid metode henschen, schuller, dan lysholm yang membandingkan hasil dengan 4 pertanyaan pada setiap lembar kuesioner, pertanyaan pertama bagaimana mastoid antrum, pertanyaan kedua bagaimana letak MAE, pertanyaan ketiga bagaimana processus mastoid, pertanyaan keempat bagaimana rongga udara mastoid. Pertanyaan pertama pada pemeriksaan petromastoid dengan metode henschen untuk gambaran mastoid antrum cukup jelas dengan nilai rata-rata (pada uji friedman) 73,3 dan nilai rata-rata pada uji statistik friedman test 1.50, Pemeriksaan petromastoid dengan metode schuller untuk gambaran mastoid antrum jelas dengan nilai rata-rata (pada uji friedman) 53,3 dan nilai rata-rata pada uji statistik friedman test 2,27.

Dalam studi ini, hasil pemeriksaan menggunakan metode Lysholm menunjukkan nilai rata-rata sebesar 40,0, dengan nilai rata-rata uji Friedman sebesar 2,23. Hal ini mengindikasikan bahwa metode tersebut memberikan gambaran yang cukup baik terhadap mastoid antrum, namun tidak menjadi yang paling optimal dibandingkan dengan metode lainnya.

Menariknya, ketika dilakukan perbandingan antara beberapa metode proyeksi radiografi yang digunakan dalam visualisasi mastoid antrum, ditemukan bahwa metode Schuller dengan sudut penyudutan 25° menghasilkan gambaran paling jelas, dengan nilai tertinggi sebesar 2,27 dalam uji Friedman. Hal ini sesuai dengan teori yang dikemukakan oleh (Lampignano, 2020), yang menyatakan bahwa metode Schüller sangat efektif dalam menampilkan celah-celah udara mastoid karena sudut penyudutan lateral yang mampu memisahkan struktur bilateral, mengurangi overlap, dan menghasilkan detail radiografik yang lebih tajam pada antrum mastoid.

Lebih lanjut Bushong (2016) menjelaskan bahwa sudut sinar dan posisi pasien memegang peran krusial dalam menghasilkan radiograf berkualitas, terutama untuk struktur kecil dan kompleks seperti mastoid. Dengan penyudutan 25°, sinar-X mampu menembus mastoid antrum pada posisi yang paling strategis, sehingga menghasilkan kontras yang cukup tinggi antara rongga udara dan tulang.

Sebaliknya, metode Hansche dengan sudut penyudutan 15° menunjukkan hasil yang paling rendah, dengan nilai rata-rata hanya 1,50. Hal ini dapat diasumsikan bahwa sudut penyudutan yang

terlalu sempit tidak cukup memberikan separasi antara struktur mastoid kanan dan kiri, serta menyebabkan gambaran antrum mastoid tumpang tindih dengan struktur sekitarnya, yang mengakibatkan hilangnya ketajaman gambar.

Temuan ini sejalan dengan penelitian oleh Dartini, D., Negrawati, G., & Handoko (2018), yang menegaskan bahwa proyeksi radiografi yang tidak optimal akan menyebabkan gambaran struktur tulang mastoid tidak terlihat jelas, terutama jika tidak ada pemisahan yang memadai antara sisi kiri dan kanan kepala. Gambaran yang kurang jelas akan berpengaruh pada akurasi diagnosis, terutama dalam kasus mastoiditis kronis atau efusi telinga tengah. Selain itu, perbedaan dalam nilai rata-rata ini juga bisa dikaitkan dengan prinsip radiodensitas, sebagaimana dijelaskan oleh (Seeram, 2019) bahwa rongga udara mastoid memiliki densitas yang berbeda dengan tulang padat, sehingga pemilihan sudut yang tepat akan mempertegas perbedaan densitas ini dan meningkatkan kontras lokal dalam gambar.

Dengan demikian, berdasarkan temuan tersebut dapat disimpulkan bahwa metode Schuller memberikan hasil visualisasi yang paling optimal untuk pemeriksaan mastoid antrum. Hal ini memperkuat pentingnya pemilihan teknik proyeksi yang tepat dalam radiografi diagnostik, terutama untuk struktur anatomi yang memiliki morfologi kompleks dan letak yang tersembunyi seperti mastoid antrum.

Metode Schuller dengan sudut penyudutan 25° menghasilkan nilai tertinggi sebesar 2,37 berdasarkan uji Friedman, mengindikasikan bahwa proyeksi ini paling mampu menampilkan bentuk MAE dengan sangat jelas. Penulis mengamati bahwa bentuk tabung MAE yang sedikit melengkung ke arah internal tampak paling nyata pada proyeksi Schüller dibandingkan metode lain. Hal ini selaras dengan penjelasan oleh (Lampignano, 2020) yang menyatakan bahwa sudut lateral-oblik pada proyeksi Schüller sangat efektif dalam memisahkan struktur bilateral, memperjelas kontur tulang temporal, dan menghindari superimposisi pada MAE.

Metode Lysholm menempati posisi kedua dengan nilai uji Friedman 2,10, juga menunjukkan gambaran MAE yang cukup jelas, namun tidak seoptimal Schüller. Sedangkan metode Henschen, dengan sudut penyudutan yang lebih kecil yaitu 15°, hanya memperoleh nilai 1,53, menjadikannya metode dengan hasil paling rendah dalam menampilkan bentuk MAE. Sudut yang lebih kecil ini cenderung menghasilkan citra yang lebih tumpang tindih, sehingga kontur tabung MAE tidak terlihat optimal. Hal ini diperkuat oleh penjelasan Bushong (2016), yang menekankan pentingnya penyesuaian sudut sinar untuk menghindari hilangnya detail akibat superimposisi struktur berdekatan.

Dalam konteks ini, hasil penelitian Dartini, D., Negrawati, G., & Handoko (2018), juga mendukung temuan bahwa variasi ketebalan kepala dan sudut proyeksi sangat berpengaruh terhadap tampilan struktur seperti MAE. Mereka mencatat bahwa penyudutan optimal akan menghasilkan separasi jaringan tulang yang baik, serta memperjelas area berisi udara seperti MAE dan mastoid antrum.

Selain itu, visualisasi yang kurang tajam terhadap MAE dapat berdampak serius pada akurasi diagnosis, terutama pada kasus infeksi telinga tengah atau trauma. Yamashita (2018) menyatakan

bahwa proyeksi radiografik yang tidak optimal dapat menyebabkan kesulitan dalam mengidentifikasi kanal akustikus, yang selanjutnya menghambat evaluasi struktur sekitarnya seperti gendang telinga dan tulang-tulang pendengaran.

Secara keseluruhan, temuan ini mempertegas bahwa metode Schuller dengan sudut penyudutan 25° adalah pilihan paling ideal untuk mendapatkan citra MAE yang jelas dan diagnostik. Teknik ini memungkinkan pemisahan struktur yang akurat serta gambaran bentuk tabung MAE dengan lebih tajam. Pemilihan metode pemeriksaan dan sudut penyudutan hendaknya disesuaikan dengan kebutuhan diagnostik spesifik serta mempertimbangkan kondisi pasien.

Pada pemeriksaan petromastoid dengan metode henschen untuk gambaran procecus mastoid cukup jelas dengan nilai rata-rata (pada uji friedman) 60,0 dan nilai rata-rata uji statistik friedman test 1,57. Pemeriksaan petromastoid dengan metode schuller untuk gambaran procecus mastoid jelas dengan nilai rata-rata (pada uji friedman) 73,3 dan nilai rata-rata uji statistik friedman test 2,30. Pemeriksaan petromastoid dengan metode lysholm untuk gambaran procecus mastoid jelas dengan nilai rata-rata (pada uji friedman) 60,0 dan nilai rata-rata uji statistik friedman test 2,13. berdasarkan hasil tentang pemeriksaan procecus mastoid di dapatkan 51 nilai tertinggi yaitu 2,30 pada metode schuller dengan penyudutan 250, menurut asumsi peneliti dalam pemeriksaan radiografi petromastoid, pemilihan metode proyeksi sangat memengaruhi kejelasan visualisasi struktur anatomi, termasuk prosesus mastoid. Metode Schüller dengan sudut penyudutan sekitar 25°–30° caudal telah terbukti memberikan gambaran yang lebih jelas dan terpisah dari prosesus mastoid dibandingkan metode lain seperti Henschen, yang menggunakan sudut penyudutan sekitar 15° caudal.

Penelitian oleh Dartini, D., Negrawati, G., & Handoko (2018), menunjukkan bahwa variasi ketebalan kepala memengaruhi kualitas citra anatomi pada proyeksi Schüller. Dengan sudut penyudutan 25°, proyeksi ini mampu menampilkan struktur seperti sel udara mastoid, labirin tulang, kondilus mandibula, sendi temporomandibular (TMJ), meatus akustikus eksternus (MAE), dan tegmen timpani dengan jelas, terutama pada ketebalan kepala sekitar 14,5 cm.

Selain itu, Schuller's view dirancang untuk menghindari tumpang tindih antara kedua tulang mastoid, memungkinkan visualisasi yang lebih baik dari struktur seperti kanal auditorius internal dan labirin tulang. Sebaliknya, metode Henschen dengan sudut penyudutan yang lebih kecil cenderung menghasilkan citra yang kurang optimal karena kemungkinan tumpang tindih struktur, sehingga prosesus mastoid kurang tampak berada di bawah tulang temporal. Studi lain oleh (Inceoglu, A., Bahsi, I., Orhan, M., Yalcın, E. D., & Inceoglu, 2021) menggunakan pencitraan Cone-Beam CT (CBCT) untuk mengevaluasi fitur anatomi prosesus mastoid dan hubungannya dengan struktur sekitarnya. Mereka menekankan pentingnya pemahaman variasi anatomi prosesus mastoid dalam mengurangi risiko komplikasi selama prosedur bedah di daerah fossa posterior dan dasar kranium posterolateral. Dengan demikian, pemilihan metode proyeksi yang tepat, seperti Schüller dengan sudut penyudutan yang sesuai, sangat penting untuk memperoleh gambaran prosesus mastoid yang jelas dan akurat, yang pada gilirannya mendukung diagnosis dan perencanaan terapi yang efektif.

Pada pemeriksaan petromastoid dengan metode henschen untuk gambran rongga udara mastoid cukup jelas dengan nilai rata rata (pada uji friedman) 60,0 dan nilai rata-rata uji statistik friedman test 1,50. Pemeriksaan petromastoid dengan metode schuller untuk gambran rongga udara mastoid jelas dengan nilai rata-rata (pada uji friedman) 46,,7 dan nilai rata-rata uji statistik friedman test 2,27. Pemeriksaan petromastoid dengan metode lysholm untuk gambran rongga udara mastoid sangat jelas dengan nilai rata-rata (pada uji friedman) 46,7 dan nilai rata-rata uji statistik friedman test 2,23. berdasarkan hasil tentang pemeriksaan rongga udara mastoid di dapatkan nilai tertinggi yaitu 2,27 pada metode schuller dengan penyudutan 250, menurut asumsi penulis gambaran rongga udara mastoid pada metode schuller tampak jelas memperlihatkan gambaran rongga rongga dan terlihat sel udara yang terdistribusi merata diseluruh rongga tersebut dibandingkan dengan metode hanschen dengan perolehan nilai terendah dengan jumlah yaitu 1,50 dengan arah sinar penyudutan 150 yang mana objek procecus mastoid kurang tampak berada dibawah tulang temporal.

Dalam penelitian yang membandingkan tiga metode proyeksi axiolateral petromastoid yaitu metode Hanschen, Schuller, dan Lysholm ditemukan bahwa metode Schuller memberikan hasil visualisasi anatomi yang paling unggul. Penilaian ini didasarkan pada kuesioner yang diisi oleh dokter radiologi, yang menunjukkan bahwa proyeksi Schüller lebih unggul dalam aspek kenyamanan pasien dan kejelasan anatomi. Hal ini disebabkan oleh sudut penyudutan sebesar 25°, yang menghasilkan gambaran yang lebih tajam dan jelas. Secara khusus, pada metode Schüller, struktur seperti mastoid air cell tampak dengan sangat baik, menunjukkan rongga-rongga udara yang jelas. Anatomi antrum mastoid terlihat sangat jelas di puncaknya, meatus akustikus eksternus (MAE) tampak berada di posisi tengah dengan baik, dan prosesus mastoid terlihat jelas. Hal ini menunjukkan bahwa metode Schüller lebih unggul dalam menampilkan detail anatomi dibandingkan dengan metode Hanschen dan Lysholm.

Temuan ini sejalan dengan teori yang menyatakan bahwa sudut penyudutan yang tepat dalam proyeksi radiografi dapat meningkatkan visualisasi struktur anatomi. Seperti dalam proyeksi Schuller, sudut penyudutan 25° caudal membantu menghindari tumpang tindih antara kedua tulang mastoid, memungkinkan visualisasi yang lebih baik dari struktur seperti kanal auditorius internal dan labirin tulang. Selain itu, penelitian oleh (Adısen, M. Z., & Aydogdu, 2022) menggunakan pencitraan Cone-Beam Computed Tomography (CBCT) untuk mengevaluasi volume sel udara mastoid pada pasien dengan dan tanpa pneumatized articular tubercle (PAT). Mereka menemukan bahwa pasien dengan PAT memiliki volume sel udara mastoid yang lebih besar secara signifikan dibandingkan dengan mereka yang tidak memiliki PAT. Hal ini menunjukkan bahwa variasi anatomi dapat memengaruhi gambaran struktur mastoid, dan pentingnya pemilihan metode proyeksi yang tepat untuk mendapatkan gambaran yang informatif. Dengan demikian, metode Schuller tidak hanya memberikan kenyamanan bagi pasien tetapi juga menghasilkan gambaran anatomi yang lebih jelas, yang penting untuk diagnosis yang akurat dan perencanaan terapi yang efektif.

KESIMPULAN DAN SARAN

Pemeriksaan petromastoid proyeksi axiolateral metode Henschen, Schuller, dan Lysholm di Instalasi Radiologi RSUD Padang Pariaman, diperoleh data bahwa metode Schuller menunjukkan nilai rata-rata tertinggi pada seluruh aspek anatomi yang dinilai, yaitu mastoid antrum (2,27), MAE (2,37), processus mastoid (2,30), dan rongga udara mastoid (2,27). Sementara itu, metode Henschen menghasilkan nilai rata-rata terendah di seluruh parameter, dan metode Lysholm berada di tengah. Dengan demikian, dapat disimpulkan bahwa metode Schuller lebih unggul dalam menampilkan struktur anatomi secara informatif serta memberikan kenyamanan lebih bagi pasien dibandingkan metode Henschen dan Lysholm. Oleh karena itu, pada pemeriksaan radiografi petromastoid proyeksi axiolateral, metode Schuller direkomendasikan sebagai pilihan utama untuk memperoleh citra anatomi yang lebih informatif.

UCAPAN TERIMA KASIH

Penulis mengucapkan terima kasih kepada RSUD Padang Pariaman khususnya di unit Instalasi Radiologi yang telah membantu dalam penelitian ini.

DAFTAR PUSTAKA

Adısen, M. Z., & Aydogdu, M. (2022). Comparison of mastoid air cell volume in patients with or without a pneumatized articular tubercle. Imaging Science in Dentistry, 52(1), 27–32. https://doi.org/10.5624/isd.20210153

Akhadi, M. (2020). Sinar-X Menjawab Masalah Kesehatan. Penerbit Deepublish.

Bushong, S. C. (2016). Radiologic science for technologists (M. St. Louis (ed.); 7th ed.). Elsevier.

Dartini, D., Negrawati, G., & Handoko, B. D. (2018). Analisis Variasi Ketebalan Kepala pada Pemeriksaan Mastoid Proyeksi Axiolateral Metode Schuller terhadap Gambaran Anatomis. Jurnal Imejing Diagnostik (JImeD), 2 (2), 1–10.

Fauber, T. L. (2020). Radiographic imaging and exposure (Edisi 6). Elsevier.

Inceoglu, A., Bahsi, I., Orhan, M., Yalcın, E. D., & Inceoglu, F. (2021). The radiological evaluation of the mastoid process and its implications for surgical approaches. Cureus, 13(7), e16101.

Jeannean Hall Rollins, Bruce W. Long, dan T. C. (2022). Merrill's Atlas of Radiographic Positioning and Procedures (eDISI-15). Mosby (Elsevier).

Lampignano, oleh B. &. (2020). Textbook of radiographic positioning and related anatomy (M. St. Louis (ed.); 10th ed.). Elsevier.

Seeram, E. (2019). Digital radiography: Physical principles and quality control. Springer.

Yamashita. (2018). Improved visualization of middle ear cholesteatoma with computed diffusion-weighted imaging. Magnetic Resonance in Medical Sciences, 18 (3), 233–237.